

OUT/NOV - 2023

DR. DANTE ESCUISSATO RECEBE A MEDALHA DE OURO DO CBR E O DR. LUTERO MARQUES DE OLIVEIRA UMA HOMENAGEM ESPECIAL (IN MEMORIAM)




Dr. Dante Escuissato, Medalha de Ouro do CBR, recebendo a sua homenagem em sessão solene do Congresso Brasileiro de Radiologia, realizado no Rio de Janeiro.

Dr. Lutero Marques de Oliveira, representado pelo filho Sr. Bruno e pela sua viúva, Sra. Maria Ilma, também foi homenageado especial (in memoriam) do Congresso do CBR.



PARANAENSES SÃO DESTAQUES DA MARATONA RADIOLÓGICA DO CBR

Médicos Residentes do Hospital de Clínicas da UFPR receberam o primeiro lugar na competição radiológica realizada durante o 52º Congresso Brasileiro de Radiologia, no Rio de Janeiro. Na foto, da esq. para a dir.: Dra. Nathália Luiza Ferri Bonmann (R1), Dr. Maurício Zapparoli (professor assistente de Radiologia da UFPR e membro da Diretoria do CBR), Dr. João Rudolfo Kleinübing Júnior (R3), Dr. Elton Wolaniuk (R3), Dra. Amany Hatae Campoville (R1) e Dr. Lucas Shibayama (R3).



EXPEDIENTE

A SRP é uma Sociedade de Especialidade Médica reconhecida pela **Associação Médica Brasileira** e pelo **Conselho Federal de Medicina** e filiada ao **Colégio Brasileiro de Radiologia**.

Conta com sede própria situada na Rua Padre Anchieta, 2310 – 14º andar, Ed. La Défense

CEP 80.730-000 – Bigorriho.

Horário - das 14 às 18 horas.

Curitiba – Paraná

Telefone: (41) 3568-1070 e (41) 9288-1738 (WhatsApp).

E-mail - sradiolpr@onda.com.br

Secretária: Ana Cristina Telles

NOSSAS MÍDIAS SOCIAIS

- **Site** - www.srp.org.br
- **Jornal da SRP**
- **Instagram** - @srp_radiologia
- **Facebook** - [sociedaderadiologiaparana](https://www.facebook.com/sociedaderadiologiaparana)
- **Boletim Eletrônico** - SRP em Ação
- **Twitter** - @RadiologiaSrp
- **Spotify** - Podcasts da SRP

Curta, comente e compartilhe nossos conteúdos.

DIRETORIA

Presidente - Dra. Simony Elisa Zerbato

Vice-Presidente - Dra. Linei Urban

Primeira Secretária - Dra. Andrea Cianfarano

Segundo Secretário - Dr. Flávio Gava

Primeiro Tesoureiro - Dr. Lucas Calafiori

Segundo Tesoureiro - Dr. Adriano Barbosa Nogueira

Diretora de Defesa Profissional - Dra. Cátia Sperka Furlan

Diretora Cultural - Dra. Flávia Prestes Virmond

Diretora Científica - Dra. Débora Bertholdo

Diretora de Divulgação - Dra. Dolores Bustelo

Presidente do Clube de Radiologia - Dr. Lucas Calafiori

Comissão de Residente do Ano - Dra. Maria Fernanda Caboclo

Presidente do Conselho Consultivo - Dra. Dolores Bustelo


JORNAL DA SRP / OUTUBRO/NOVEMBRO DE 2023

Dra. Simony Elisa Zerbato - Presidente da SRP

Dra. Dolores Bustelo - Diretora de Divulgação da SRP

Jornalista responsável: Jorge Javorski (Sindijor/PR 1103)

Cumprimos mais uma importante etapa da nossa gestão à frente da SRP



**DRA. SIMONY ELISA ZERBATO
PRESIDENTE DA SRP.**

É um prazer novamente entregarmos mais uma edição do nosso Jornal da SRP. E temos muitos motivos para comemorar. Os nossos afiliados da Sociedade de Radiologia e Diagnóstico por Imagem do Paraná foram destaques da 52ª edição do Congresso Brasileiro de Radiologia, organizado pelo CBR. O Dr. Dante Escuissato recebeu a Medalha de Ouro do CBR e o Dr. Lutero Marques de Oliveira (in memoriam) foi o homenageado especial do Congresso. Ele foi representado pelo filho, Sr. Bruno Gonçalves de Oliveira; e pela sua viúva, a Sra. Maria Ilma Gonçalves de Oliveira.

Residentes em Radiologia do Hospital de Clínicas da UFPR também fizeram bonito na maratona científica do Congresso. Os vencedores foram: Dra. Nathália Luiza Ferri Bonmann (R1), Dr. João Rudolfo Kleinübing Júnior (R3), Dr. Elton Wolaniuk (R3), Dr. Amany Hatae Campoville (R1) e Dr. Lucas Shibayama (R3). O orientador foi o Dr. Maurício Zapparoli, professor adjunto do HC e membro da Diretoria do CBR.



Você ainda não é afiliado da SRP? Então associe-se à nossa entidade, uma das mais representativas do país, que há décadas é reconhecida pela sua atualização científica; pelo seu corpo clínico; pela valorização profissional.



EDITORIAL (CONTINUAÇÃO)

A edição que entregamos a você neste mês é pontuada, também, pela Defesa Profissional do Médico Radiologista. Um ofício, assinado em conjunto pelo Conselho Federal de Medicina, Associação Médica Brasileira e CBR, faz uma defesa intransigente do ato médico. O outro é um texto reproduzido de postagem feita pelo CBR e adverte que a Ultrassonografia é, sim, um procedimento exclusivo do Médico.

Apresentamos a você uma inovação do Jornal da SRP: entrevistas com convidados que são referência na especialidade em todo o Brasil. E para essa edição, conversamos com o Dr. Rainer G. Haeting. O Médico Radiologista é referência em anatomia dos seios da face, tema sobre o qual discorreu, recentemente, em Live brilhantemente organizada pelas Dras. Débora Bertholdo e Maria Fernanda Caboclo, ambas integrantes da Diretoria da SRP.

Conforme já postamos em nossas redes sociais, já temos intensa agenda de eventos para 2024. O primeiro deles será o 94º Encontro do Clube de Radiologia do Interior do Paraná, de 22 a 24 de março, na minha querida Paranavaí; o Curso OIT, 10 a 13 de abril, na sede da Sociedade de Radiologia e Diagnóstico por Imagem do Paraná - SRP (Rua Padre Anchieta, 2310 - 14º andar- Ed. La Défense - Bigorrrilho - Curitiba); a 16ª Jornada Paranaense de Radiologia, dias 28 e 29 de junho, na Associação Médica do Paraná, em Curitiba; e o 95º Encontro do Clube de Radiologia do Interior do Paraná, de 27 a 29 de setembro, no resort Termas de Jurema, em Iretama.

Os dois encontros do Clube de Radiologia têm como coordenador o Dr. Lucas Calafiori, Presidente do Clube de Radiologia do Interior do Paraná. A agência oficial desses eventos é a Personnalité Voyage (41) 98498-0408.

Por fim, convocamos a quem não é afiliado da SRP que se associe à nossa entidade, uma das mais representativas do país, que há décadas é reconhecida pela sua atualização científica; pelo seu corpo clínico; pela valorização profissional.

Tenha uma boa leitura!



Esta edição inaugura a série de entrevistas com Médicos Radiologistas de renome no país. O primeiro deles é o Dr. Rainer G. Haeting



Entidades médicas lançam comunicado em conjunto em defesa do Ato Médico

O **Conselho Federal de Medicina – CFM**, entidade autárquica fundada em 1951, com sede na Capital Federal, a **Associação Médica Brasileira – AMB**, associação civil sem finalidade lucrativa fundada em 1951, com sede na cidade de São Paulo – SP e o **Colégio Brasileiro de Radiologia e Diagnóstico por Imagem – CBR**, associação civil sem finalidade lucrativa fundado em 1948, com sede na cidade de São Paulo – SP, vêm, em conjunto, emitir o seguinte comunicado.

A Ultrassonografia é um procedimento médico, não invasivo, utilizado para reproduzir imagens dinâmicas, observadas em tempo real, dos órgãos internos, tecidos, rede vascular e fluxo sanguíneo, auxiliando, complementando e interagindo com outras especialidades médicas. Este método de diagnóstico por imagem compreende diversos campos dentro da Medicina, que se expandem cada vez mais, como, por exemplo, a Cirurgia Vascular, a Dermatologia, a Medicina de Urgência e, dentre outras, a Medicina Fetal ou Medicina Materno Fetal, que trata do binômio Mãe-Feto.

As áreas médicas envolvidas no diagnóstico Ultrassonográfico são complexas e requerem conhecimentos profundos de Embriologia, Anatomia, Patologia, domínio da técnica da Ultrassonografia associada à complexa clínica específica de cada área. Nesse sentido, a Ultrassonografia é um exame dinâmico cujas imagens documentadas representam fração mínima das varreduras multiplanares visibilizadas pelo médico durante o exame e, portanto, insuficientes, por si só, para elaboração de laudo diagnóstico.

Na sequência da produção de imagem, que se faz em tempo real, é necessário que o médico utilize seus conhecimentos e experiência em sua especialidade/área de atuação para a correta interpretação das imagens e emissão do laudo do paciente. No relatório do laudo médico, além do diagnóstico nosológico encontrado, há também informações sobre o prognóstico e correto acompanhamento da patologia e demais achados de imagem, que vão orientar, na maioria das vezes, a tomada de conduta e evolução provável da doença.

Quer se dizer com isso, portanto, que enquanto exame realizado em tempo real por um profissional da área médica, não pode ser executado por nenhum outro profissional, sob pena de interpretação equivocada das imagens, risco para o correto diagnóstico do paciente e usurpação de importante função médica. Ademais, a Lei 12.842/2013, que dispõe sobre o exercício da medicina, informa textualmente ser atividade privativa do médico a emissão de laudo dos exames endoscópicos e de imagem, dos procedimentos diagnósticos invasivos e dos exames anatomopatológicos, nos termos do artigo 4º, VII da Lei do Ato Médico.

DEFESA PROFISSIONAL (CONTINUAÇÃO)

Entidades médicas lançam comunicado conjunto em defesa do Ato Médico

Se a emissão do laudo respectivo é feita em tempo real e se o ato é considerado privativo de médico, consoante descrito em lei, somente este profissional poderá executá-lo, por força de conhecimento técnico e por força do que dispõe a legislação brasileira.

Em tempos de invasão sistemática do ato médico, as entidades signatárias vêm a público se manifestar e alertar a população a respeito do tema, já que, a realização do exame de ultrassonografia por profissional não médico, além de trazer riscos aos pacientes, configura autêntica usurpação da função médica.

Brasília, 8 de novembro de 2023.

Dr. José Hiran da Silva Gallo, Presidente do Conselho Federal de Medicina – CFM;

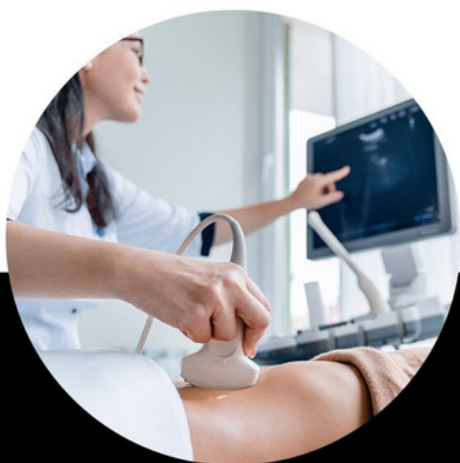Dr. Cesar Eduardo Fernandes, Presidente da Associação Médica Brasileira – AMB;

Dra. Cibele Alves de Carvalho, Presidente do Colégio Brasileiro de Radiologia e Diagnóstico por Imagem - CBR.



As áreas médicas envolvidas no diagnóstico Ultrassonográfico são complexas e requerem conhecimentos profundos de Embriologia, Anatomia, Patologia, domínio da técnica da Ultrassonografia associada à complexa clínica específica de cada área.

**CFM, AMB e CBR JUNTOS
EM DEFESA DO ATO MÉDICO**



DEFESA PROFISSIONAL (CONTINUAÇÃO)

Ultrassonografia é, sim, exclusiva de Médicos

Ao contrário de informações inverídicas divulgadas na internet nos últimos dias, a Ultrassonografia é atividade **PRIVATIVA** do médico, visto que está atrelada diretamente ao diagnóstico nosológico, conforme determinado pela Lei do Ato Médico (Lei 12.842 de 10 de julho de 2013).

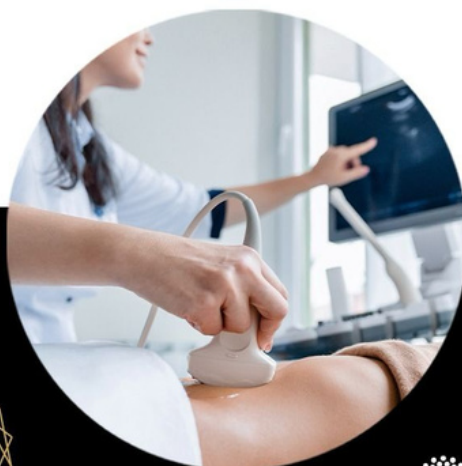A tentativa de invasão por outras profissões é contínua, e em várias frentes, mas o CBR está atento e juntamente com as demais entidades, enfrentando todas essas **ameaças ao exercício da Ultrassonografia por profissional médico devidamente treinado e titulado**. O relator pediu a retirada do Referido Projeto de Lei, após pressão das entidades médicas. Estamos atentos e sempre na defesa ativa da nossa especialidade.



A tentativa de invasão por outras profissões é contínua, e em várias frentes, mas o CBR está atento e, juntamente com outras entidades médicas, enfrentando todas essas ameaças



**Ultrassonografia é
SIM EXCLUSIVA DE MÉDICOS!**



ENTREVISTA

Dr. Rainer G. Haetinger fala sobre a anatomia dos seios da face



DR. RAINER HAETINGER
MÉDICO RADIOLOGISTA DE REFERÊNCIA

Para que o cirurgião possa abordar da melhor maneira as diferentes situações, é fundamental descrever as variações, principalmente nos casos de cirurgia endonasal, onde o estudo por Tomografia Computadorizada fornece uma espécie de mapa, como um GPS. O cirurgião precisa saber se uma lesão está no seio frontal ou em uma célula etmoidal, ocupando a topografia habitual de um seio frontal, assim como saber se uma lesão é etmoidal posterior ou esfenoidal, entre outros exemplos. Cabe ao Radiologista descrever com precisão a região estudada.

Qual a importância da avaliação clínica e cirúrgica da anatomia dos seios da face e de suas variantes?

A anatomia dos seios paranasais pode ser comparada à impressão digital, ou seja, não existem dois indivíduos iguais. As ilustrações nos atlas, livros e publicações de um modo geral demonstram as características mais frequentes encontradas na população. Assim, as variações anatômicas constituem informações adicionais fundamentais que devem ser levadas em consideração, tanto no raciocínio diagnóstico, como na abordagem cirúrgica. O Prof Claude Bernard (12/07/ 1813 — 10/02/1878) dizia que a Anatomia é a base de todas as Ciências Médicas, teóricas e práticas". A incidência de cada variação anatômica varia desde situações mais frequentes até mais raras. Na maioria das vezes constituem achados incidentais nos estudos por imagem, porém em algumas situações podem ser um local específico de doença ou causa de processo inflamatório, por exemplo, determinando estreitamento ou obstrução de uma ou mais vias de drenagem dos seios paranasais, predispondo à infecção.



O médico abordou o tema em Live promovida pela SRP



ENTREVISTA (CONTINUAÇÃO)

Dr. Rainer G. Haetinger fala sobre a anatomia dos seios da face

Recentemente o Sr. foi convidado para falar sobre os seios da face em Live organizada pela SRP. O que foi debatido?

Algumas variações anatômicas constituem maior risco cirúrgico, entre elas, a presença de célula de Onodi (célula etmoidal em contato com o nervo óptico e/ou artéria carótida interna) em casos de necessidade de manipulação neste local, no sentido de evitar danos ao nervo óptico ou à artéria carótida interna pois, habitualmente, esta relação ocorre com o seio esfenoidal. Como exemplos podemos citar polipose nasossinusal e sinusite fúngica neste tipo de célula etmoidal. Outro local crítico é o clivus com expansão basilar do seio esfenoidal, tornando-o afilado, eventualmente também com deiscência óssea. Pode ser um local de fístula liquórica espontânea ou traumática, além de uma eventual via de disseminação de infecção em caso de esfenoidite, podendo levar a quadro de meningite. A pneumatização do processo pterigóide constitui outro fator que pode determinar afilamento ósseo, neste caso no assoalho da fossa média, aumentando o risco de fístula liquórica espontânea.

Em relação aos pacientes que estão em investigação de sinusite de repetição, deve-se levar em conta que o exame de Tomografia Computadorizada (TC) para a avaliação das unidades ostiomeatais deve ser feito fora da fase aguda, pois o acúmulo de secreção pode mascarar outros diagnósticos. O ideal é realizar o estudo por TC não antes de 4 semanas após tratamento da sinusite, pois o espessamento mucoso inflamatório pode levar até 3 semanas para uma involução completa. É importante que os meatos nasais e as diferentes vias de drenagem dos seios paranasais estejam o máximo possível livres de secreção para a detecção de pólipos ou outra lesão ocupando espaço e predispondo às infecções.



Em relação aos pacientes que estão em investigação de sinusite de repetição, deve-se levar em conta que o exame de Tomografia Computadorizada (TC) para a avaliação das unidades ostiomeatais deve ser feito fora da fase aguda



ENTREVISTA (CONTINUAÇÃO)

Dr. Rainer G. Haetinger fala sobre a anatomia dos seios da face

Com que frequência essas condições aparecem na rotina clínica de Radiologia e Diagnóstico por imagem?

As variações anatômicas ocorrem diariamente na maioria dos pacientes para a avaliação dos seios paranasais, com diferentes combinações. Pelo fato de o nosso Departamento de Imagem receber muitos casos direcionados com maior complexidade, provavelmente a frequência não deve corresponder à média dos serviços de Radiologia em geral. Temos vários casos por semana, nos quais os pacientes fazem avaliação pré-operatória, no qual ocorre a combinação da descrição das lesões com as eventuais variações anatômicas.

O que o senhor considera de maior importância para os especialistas e residentes saberem acerca desses temas?

A precisão da descrição da anatomia e das variações anatômicas é fundamental. Não deve haver equívoco. O Médico Radiologista é um Anatomista por definição. Em caso de dúvida, melhor fazer uma consulta na literatura, onde existem vários artigos a respeito. Aqui vale lembrar que é necessário acessar na internet apenas páginas de entidades confiáveis e revistas consagradas, pois infelizmente existem equívocos na internet (mesmo com o termo “anatomy” como palavra chave ou título da página). No nosso meio, temos por exemplo o livro do CBR de Cabeça e Pescoço, no qual todos os exemplos anatômicos estão ilustrados, com a sua devida importância clínica e cirúrgica, em português, de leitura fácil e rápida (declaro aqui que não há conflito de interesse). Os principais livros internacionais de referência para Cabeça e Pescoço já são conhecidos (Som, Harnsberger, Wiggins, Hudgins, Stamm, entre outros).

Como o senhor avalia a iniciativa da Sociedade de Radiologia e Diagnóstico por Imagem do Paraná em organizar tais atualizações científicas?

Excelente! Só tenho a parabenizar a SRP pela qualidade científica, por meio desses eventos e agradecer pelo convite, a partir da Dra. Simony Zerbato e das Dras. Débora Bertholdo e Maria Fernanda Caboclo, para colaborar de alguma forma com a formação dos residentes e dos demais colegas interessados nesta especialidade.



Só tenho a parabenizar a SRP pela qualidade científica desses eventos



GALERIA DE FOTOS

Drs. Dante e Lutero (in memoriam) são homenageados do Congresso do CBR



MEDALHA DE OURO - Na foto, da esquerda para a direita: Dra. Cibele Carvalho, Presidente do CBR, Dra. Linei Urban, membro da Diretoria do CBR e da SRP, Dr. Dante Escuissato (Medalha de Ouro do CBR) e Dr. Ronaldo Baroni, Diretor Científico do CBR.



HOMENAGEM ESPECIAL - Na foto, da esquerda para a direita: Dr. Rubens Chojniak (Primeiro Vice-Presidente do CBR); Dra. Cibele Carvalho (Presidente do CBR); Sr. Bruno Gonçalves de Oliveira (filho do Dr. Lutero Marques de Oliveira); Sra. Maria Ilma Gonçalves de Oliveia (viúva do Dr. Lutero); e Dr. Ronaldo Baroni (Diretor Científico do CBR).

GALERIA DE FOTOS

52º Congresso Brasileiro de Radiologia



Na foto, da esq. para a dir.: Dr. Maurício Zapparoli (Diretor de Relações Internacionais do CBR); sua esposa e também Radiologista Dra. Maria Cláudia Zapparoli; e a Dra. Linei Urban (membro da Diretoria do CBR e Vice-Presidente da SRP). A Dra. Linei, juntamente com a Dra. Dolores Bustelo, representaram a Dra. Simony Zerbato, Presidente da SRP.



Na foto, da esq. para a dir.: Dra. Linei Urban (membro da Diretoria do CBR); Dra. Cibele Carvalho, Presidente do CBR); e Dra. Dolores Bustelo (membro da Diretoria da SRP). As Dras. Linei e Dolores representaram a Dra. Simony Zerbato, Presidente da SRP, durante o evento.

GALERIA DE FOTOS

52º Congresso Brasileiro de Radiologia



Na foto, da esq. para a dir.: Dra. Linei Urban, Vice-Presidente da SRP e Diretora Cultural do CBR; e Dra. Cibele Carvalho, Presidente do CBR.



Na foto, da esq. para a dir.: Dra. Nathália Luiza Ferri Bonmann (R1), Dr. Maurício Zapparoli (professor assistente de Radiologia da UFPR e membro da Diretoria do CBR), Dr. João Rudolfo Kleinübing Júnior (R3), Dr. Elton Wolaniuk (R3), Dra. Amany Hatae Campoville (R1) e Dr. Lucas Shibayama (R3).

POSSE DA NOVA DIRETORIA DA AMP

SRP foi representada no evento pela sua presidente a Dra. Simony Zerbato



Na foto, da esq. para a dir.: Dr. Nerlan Carvalho; Dra. Simony Zerbato, presidente da SRP; e Dr. José Fernando Macedo, que assumiu a Presidência da Associação Médica do Paraná, sucedendo o Dr. Nerlan.



Na foto, da esq. para a dir.: Dr. Cleyton Tokarski (Médico Urologista esposo da Dra. Simony), Dr. Romualdo Gama (Presidente do CRM-PR); Dra. Simony Zerbato, (Presidente da SRP); Dr. Eduardo Baptistella (Vice-Presidente do CRM); Dra. Dolores Bustelo (membro da Diretoria da SRP); e o Sr. Thomas Augusto Amaral Neves (esposo da Dra. Dolores).

SEJA UM ANUNCIANTE DA SRP


Prezado apoiador da SRP, você pode ser anunciante das nossas publicações (Jornal da SRP, Boletim Eletrônico SRP Em Ação, das nossas redes sociais e do nosso site), desde que a sua propaganda tenha a aprovação da Diretoria da Sociedade. Saiba mais, com a Ana Cristina Telles, nossa secretária, pelo fone (41) 99288-1738.

POR QUE SER UM ASSOCIADO DA SRP

- Acesso à Área Restrita, onde constam as aulas gravadas das Lives, Jornadas, Encontros do Clube de Radiologia do Interior do Paraná;
- Desconto na inscrição da Jornada Paranaense de Radiologia e participação em sorteios;
- Os Residentes em Radiologia terão a opção de pagar parcela única como Associado, pelos três anos de Residência.
- Lembrando que para participar do "Residente do Ano", deverá ser associado da SRP.
- Maiores informações com a Ana Cristina Telles, Secretária da Sociedade. (41) 99288-1738 ou sradiolpr@onda.com.br



SOCIEDADE DE RADIOLOGIA E
DIAGNÓSTICO POR IMAGEM DO
PARANÁ



COLÉGIO BRASILEIRO DE
RADIOLOGIA E DIAGNÓSTICO
POR IMAGEM